

Esclerodermia localizada en Coup de Sabre: A propósito de un caso

ANTONIA VALENZUELA¹, MAGDALENA TORRES², J.D.ALEJANDRO DEVÉS².

1. Depto. de Reumatología e Inmunología Clínica, División de Medicina Interna, Pontificia Universidad Católica de Chile

2. Escuela de Medicina, Pontificia Universidad Católica de Chile

Palabras clave:

Esclerodermia localizada

Morfea

Coup de Sabre

RESUMEN

Introducción: La esclerodermia localizada o morfea corresponde a una patología idiopática autoinmune que produce cambios escleróticos subcutáneos, que presenta diferencias con respecto a la esclerosis sistémica o esclerodermia. Un tipo de morfea lineal es la morfea “En Coup de Sabre” que consiste en la contracción y rigidez de la piel que culmina con una depresión de parte de la mitad del rostro, que puede asociarse a síntomas oftalmológicos y neurológicos. Aquí se describe un caso en un hombre joven con este tipo de morfea lineal.

Presentación del caso: Hombre de 23 años presenta lesión cutánea de morfología triangular en región frontal izquierda, por lo que decide consultar a dermatología, dónde se maneja con corticoides tópicos. Dos años después, la lesión sigue creciendo y se asocia a cefalea occipital, sin otros síntomas sistémicos. Se decide estudiar con biopsia, ecografía de cuero cabelludo y resonancia nuclear magnética (RNM) cerebral con gadolinio. Se diagnostica morfea en coup de sabre e indica tratamiento inmunosupresor.

Discusión: Dado que la Morfea en Coup de Sabre es una patología que compromete el rostro, es relevante realizar una derivación al oftalmólogo para evaluación de compromiso ocular y realizar una RNM para evaluación neurológica, en este caso ambos estudios resultaron negativos. El estudio serológico no es siempre necesario y debemos ser cautelosos en el uso de esta herramienta. Cuando existen dudas diagnósticas, se puede recurrir a una biopsia del tejido comprometido, la que debe incluir grasa subcutánea. La biopsia también ayuda para ver el grado de compromiso cutáneo que presenta el paciente. Con respecto al manejo, los corticoides tópicos son la elección para el manejo de lesiones agudas. El Metotrexato ha demostrado ser útil en lesiones agudas y profundas, asociado o no a corticoides.

Correspondencia:

Dra. Antonia Valenzuela, MD, MS

Escuela de Medicina, Pontificia Universidad Católica de Chile

Depto. de Inmunología Clínica y Reumatología

Diagonal Paraguay 362 of. 629

Tel: +56 2 23549019

antonia.valenzuela@uc.cl

Localized Scleroderma en Coup de Sabre: A case report

Keyword

Localized scleroderma

Morphea

Coup de Sabre

ABSTRACT

Introduction: Localized scleroderma or morphea is an idiopathic autoimmune disorder that causes subcutaneous sclerotic changes and is different from systemic sclerosis or scleroderma. The morphea in “coup de Sabre” is a subtype of linear morphea that usually involves the forehead and scalp causing contraction and stiffness of the skin that culminates in a depression and that may be associated with ocular and neurological symptoms. We present a case of a young male patient with morphea in coup de sabre.

Case presentation: A 23 years old male patient presents with a skin lesion of triangular morphology in the left-frontal region. He was initially treated with topical corticosteroids, but had persistent growing of the skin lesion associated with new onset occipital headache. Ultrasound of the lesion as well as skin biopsy were performed confirming morphea in coup de sabre. Brain magnetic resonance imaging with gadolinium was normal. Immunosuppressive treatment was started.

Discussion: Morphea in Coup de sabre is a rare disease. It is more frequent in women and children. Because it involves the deep tissues of the face and forehead, it is relevant to rule out any ocular or neurological involvement. The serological study is usually not necessary and results are of uncertain interpretation. When the diagnosis is unclear, a biopsy of the compromised tissue may help to identify inflammation and/or atrophy and to evaluate the degree of activity of the lesion. Ultrasound is also a useful tool for evaluation of the activity of the skin lesion, comparable to biopsy. Regarding treatment, topical corticosteroids are the first line therapy for acute lesions. Methotrexate has proven to be useful in deeper active lesions, with or without corticosteroids. Finally, there is an important association between this type of lineal morphea and progressive hemifacial atrophy (Parry Romberg syndrome), which may involve the brain and needs to be referred to the specialist as soon as possible.

Introducción

La esclerodermia localizada o morfea corresponde a un desorden inflamatorio idiopático autoinmune que causa cambios escleróticos cutáneos^(1, 2). Es una entidad diferente de la esclerosis sistémica o esclerodermia, la que se asocia normalmente a fenómeno de Raynaud, alteraciones de los capilares ungueales y a compromiso de órganos internos⁽¹⁾.

La morfea es una entidad poco frecuente, con una prevalencia estimada de 20-27 casos por millón de habitantes⁽³⁾ y una incidencia de 0.4 a 2.7 casos por 100.000 habitantes^(4, 5). Tiende a presentarse más frecuentemente en mujeres que hombres⁽⁶⁾ y afecta de forma similar a niños (2-14 años) y adultos (50 años)⁽⁷⁾. Aunque no hay

consenso con respecto a su clasificación, se han descrito cinco variantes clínicas de morfea: Morfea en placa, generalizada, vesicular o bulosa, lineal y profunda^(2,8).

Un subtipo de morfea lineal es la morfea “en golpe de sable” o “en coup de sabre”, llamada así porque la forma de la lesión se asemeja a un corte realizado con una espada^(9, 10). Fue descrita por primera vez en 1854⁽¹⁰⁾ y consiste en una contracción y rigidez de la piel que culmina en una depresión de parte de la mitad del rostro (comúnmente frontoparietal). La lesión puede extenderse desde la boca hasta el cuero cabelludo, asociarse a hipopigmentación y/o comprometer musculo y hueso subyacente^(7, 10).

Presentación del caso

Se presenta el caso de un paciente masculino de 23 años de edad con antecedentes de proteinuria aislada en 2015 de causa no especificada y resuelta e infección respiratoria por micoplasma en 2017 tratada. En mayo de ese mismo año consultó en dermatología por aparición de lesión cutánea aislada de morfología triangular invertida en región frontal izquierda, sospechosa de morfea en coup de sabre. (Figura 1) En esa ocasión se solicitó anticuerpo anti-Scl-70 (anti-topoisomerasa I) que resultó negativo y se recomendó tratamiento tópico corticoidal.

En marzo de 2019, paciente consultó en reumatología por aumento progresivo de la lesión al doble de su tamaño inicial. Al interrogatorio dirigido, paciente refirió cefalea occipital de predominio vespertino que cede al dormir, desde la fecha de diagnóstico de morfea y asociado a eventos de estrés. Paciente negó síntomas sugerentes de enfermedad del tejido conectivo.

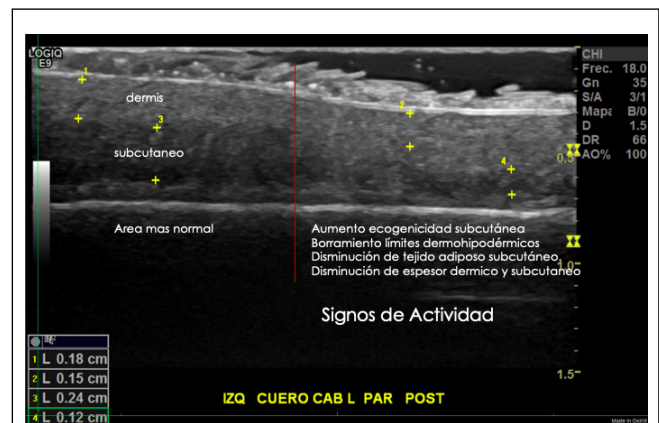
Al examen físico destacaba una lesión triangular invertida en región frontal izquierda levemente indentada e hiperpigmentada. No presentaba alteraciones de los capilares ungueales a la dermatoscopia, esclerodactilia ni calcinosis y el resto del examen físico era normal.

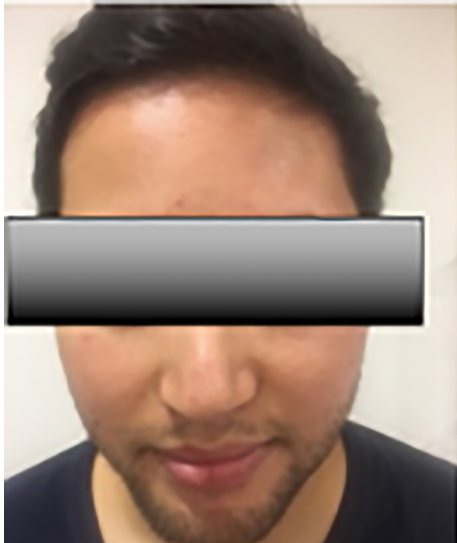

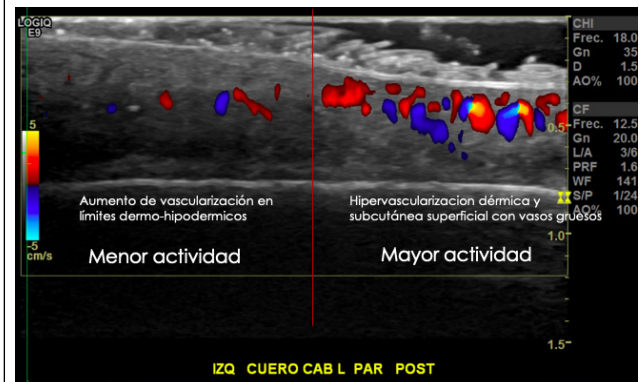
Figura 1.
Lesión cutánea aislada de morfología triangular invertida en región frontal izquierda en paciente de 23 años.

Se solicitaron nuevos exámenes destacando hemograma sin alteraciones, VHS 1, perfil bioquímico y orina completa normal, sin proteinuria.

Se derivó a dermatología donde se solicitó ecografía cutánea de región frontal que mostró aumento de ecogenicidad subcutánea, borramiento de límites dermohipodérmicos, disminución de tejido adiposo subcutáneo y disminución de espesor dérmico y subcutáneo compatible con morfea (Figura 2a). Ecografía Doppler Color mostró hipervascularización dérmica y subcutánea superficial con vasos gruesos sugerentes de actividad en segmentos del cuero cabelludo parietal (Figura 2b).



2a



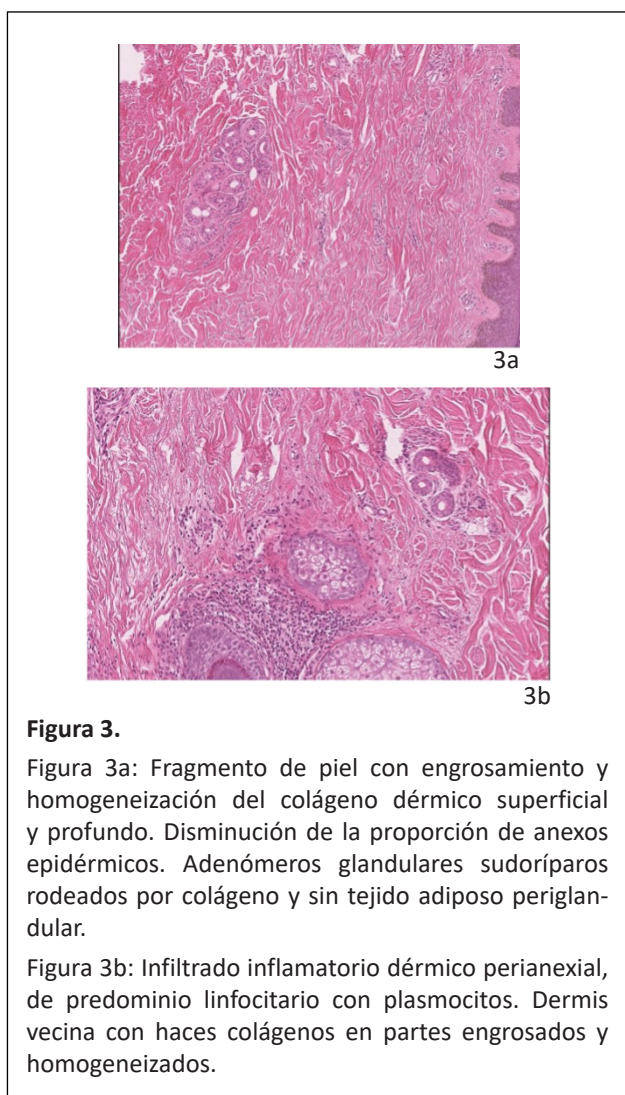
2b

Figura 2. Ecografía de piel y cuero cabelludo.

Figura 2a muestra en escala de grises, signos de actividad de la enfermedad (lateral a línea roja);

Figura 2b muestra en ecografía doppler dos zonas con diferente actividad inflamatoria.

Además, se realizó biopsia cutánea que mostró un infiltrado inflamatorio dérmico perianexial, de predominio linfocitario con plasmocitos en la zona afectada (Figura 3) confirmando el diagnóstico de morfea. El estudio se completó con Resonancia Nuclear Magnética cerebral con gadolinio que mostró pequeños focos glióticos inespecíficos en la sustancia blanca subcortical fronto-insular izquierda adyacente a la región atrial del ventrículo lateral derecho y evaluación por oftalmología que descartó compromiso inflamatorio periocular u ocular.



Discusión

Los hallazgos clínicos, imagenológicos e histopatológicos presentados en este paciente sugieren la presencia de una esclerodermia localizada en Coup de Sabre, un subtipo de morfea lineal, que afecta cabeza y cuello.

La morfea en Coup de Sabre es una forma poco frecuente de esclerodermia localizada que generalmente afecta más a niños y a mujeres. Se presenta como una placa fibrosa panesclerótica de forma lineal, distribuida en zona frontoparietal con alopecia circundante.⁽¹¹⁾ En este caso, el paciente discutido correspondía a un hombre adulto, de 23 años, por lo que el índice de sospecha debía ser aún más alto para lograr acertar al diagnóstico. La esclerodermia lineal en tipo “Coup de Sabre” muchas veces coexiste o debuta con lesiones correspondientes al síndrome de Parry Romberg o Atrofia Hemifacial Progresiva (AMP). Esta es una enfermedad degenerativa poco frecuente que se presenta con atrofia facial unilateral progresiva y que afecta al tejido celular subcutáneo, cartílago, tejido graso y estructuras óseas subyacentes. Es importante sospechar esta condición, ya que los pacientes con AMP pueden presentar complicaciones neurológicas importantes, tales como hemiatrofia cerebral con convulsiones focales intratables.⁽¹²⁾

Al igual que la esclerosis sistémica, en la piel esta enfermedad se caracteriza por aumento de depósito de matriz extracelular y fibras colágenas debido a una injuria vascular que aumenta la expresión de moléculas de adhesión que produce aumento de células inflamatorias. Estas células inflamatorias, aumentan las citoquinas profibróticas, responsables del aumento de producción y disminución de la destrucción de colágeno. La causa de esta injuria vascular es incierta, sin embargo, se han identificado factores asociados tales como trauma (antecedente presente en 13% niños con morfea), exposición a radiación (1/500 pacientes con radioterapia desarrolla morfea), infecciones (hasta un 51% de pacientes con morfea tienen estudio positivo para *Borrelia*) e historia de autoinmunidad (hasta 5% de los niños con morfea tienen enfermedades autoinmunes asociadas, como vitiligo, enfermedad de Hashimoto, tiroiditis de Graves).⁽²⁾ En el caso de nuestro paciente, existía el antecedente de infección por micoplasma, sin embargo, no se encontró en la literatura reportes de morfea asociada a esta infección.

El estudio serológico no es siempre necesario, pero puede apoyar el diagnóstico. En este sentido, se ha re-

portado que existe relación directa entre la presencia de anticuerpos anti histonas nucleares (AHA) y el número de lesiones de morfea existentes⁽¹³⁾. Además, se ha visto que pacientes con esclerodermia localizada presentan aumento de anticuerpo anti-topoisomerasa IIa, mientras que el anticuerpo anti-topoisomerasa I no se encuentra elevado, como sí ocurre en algunos pacientes con esclerodermia sistémica⁽¹³⁾. En este paciente se midieron autoanticuerpos anti-topoisomerasa I que resultaron negativos. Son pocos los pacientes que presentan serología positiva^(13, 14) por lo que no se recomienda la medición generalizada e indiscriminada de estos marcadores⁽¹⁴⁾.

El uso de ecografía con doppler en la evaluación de pacientes con morfea es especialmente relevante a la hora de estudiar la actividad de la lesión, para lo cual según algunos estudios, tendría la misma sensibilidad y especificidad que la biopsia cutánea (sensibilidad 100% y especificidad 98.8% para diferenciar lesiones activas). Los signos ecográficos más sensibles para determinar actividad son el aumento de grosor e hipogenicidad de la dermis y aumento de flujo sanguíneo hacia la zona de la lesión. Además, la ecografía puede detectar lesiones latentes o zonas perilesionales con evolución subclínica sugerentes de actividad futura.⁽¹⁵⁾

Cuando existen dudas diagnósticas, se puede recurrir a una biopsia del tejido comprometido, la que debería incluir grasa subcutánea⁽¹⁶⁾. Los hallazgos anatomopatológicos van a depender del sitio de la biopsia, estado de la lesión y su profundidad. Si es un sitio inflamatorio, se podría ver un infiltrado inflamatorio intersticial y perivascular compuesto principalmente por linfocitos y células plasmáticas⁽¹⁷⁾. Hay casos en que también se podrían encontrar eosinófilos, lo que daría cuenta de un tipo de morfea más severa⁽¹⁷⁾. En etapas avanzadas se pierde la inflamación con un predominio de fibras colágenas que reemplazan las glándulas ecrinas y vasos propios de la piel⁽¹¹⁾. Los hallazgos histopatológicos son idénticos a los que se presentan en la piel de pacientes con esclerodermia sistémica⁽¹⁸⁾.

Dado que la esclerodermia lineal en coup de sabre es un tipo de morfea presente en el rostro, se hace necesaria la derivación a oftalmología para confirmar o descartar compromiso ocular, siendo lo más frecuente el compromiso del segmento cefálico de la vía ocular.^(7, 10) Por otro lado, la presencia de asimetría en el semblante obliga el estudio con imágenes, en este caso, con una Resonancia Magnética, dado el posible compromiso neurológico asociado a este tipo de lesiones, tal como crisis convulsivas

parciales complejas, hemiparesia, neuralgia trigeminal, deterioro cognitivo, jaqueca y atrofia hipocampal.^(8, 10) No hay consenso sobre si se deben o no hacer imágenes de seguimiento en pacientes asintomáticos⁽¹⁹⁾.

Respecto al tratamiento farmacológico, éste depende de la actividad de la lesión y de su potencial de deterioro funcional o desfiguración. La actividad de la enfermedad se puede identificar al examen físico mediante la identificación de placas eritematosas o edematosas que desarrollan progresivamente características escleróticas, induración periférica acompañada de eritema, expansión de la lesión o formación de nuevas lesiones. Si la lesión se encuentra activa, la administración de corticoides tópicos es el tratamiento de elección⁽¹¹⁾. Como alternativa, se ha visto que el ungüento de tacrolimus al 0.1% ha mostrado buenos resultados⁽²⁰⁾. Otra opción es aplicar un ungüento de vitamina D (calcipotrieno) al 0.005% bajo oclusión, especialmente, cuando ha habido refractariedad al tratamiento tópico con corticoides, aunque más estudios son necesarios para evaluar la efectividad de este tratamiento⁽²¹⁾. La fototerapia con luz ultravioleta con longitudes de onda entre 340-400 nm ha mostrado beneficio en grupos de pacientes, pese a que existe el riesgo de recurrencia a dos o tres años⁽¹⁶⁾. Casos más severos pueden requerir tratamiento con medicamentos inmunosupresores sistémicos⁽¹¹⁾. Se sugiere una dosis de 15-25 mg de metotrexato semanal por 6 a 12 meses⁽¹⁷⁾. Si se asocian corticoides, pueden darse 30 mg/Kg de metilprednisolona endovenosa al día por tres días consecutivos en un mes o 1 mg/Kg de prednisona oral máximo tres meses para después ir bajando⁽¹⁷⁾. Una alternativa al metotrexato podría ser el micofenolato mofetil (1000 mg dos veces al día), sobretodo en casos de refractariedad al tratamiento o que el paciente no pueda tolerarlo⁽¹⁷⁾. Para resguardar la estética del paciente, existen opciones como los injertos autólogos de grasa, aunque se sugiere que se realicen solo al constatar que la enfermedad se encuentra en un estado inactivo⁽¹⁷⁾.

En conclusión, la esclerodermia localizada en coup de sabre es un subtipo de morfea lineal poco frecuente, pero que puede asociarse a compromiso extracutáneo severo incluido compromiso neurológico u oftalmológico y/o a la Atrofia Hemifacial Progresiva o Síndrome de Parry Romberg. Lo anterior fundamenta la importancia del conocimiento de esta patología, para que el especialista sea capaz de reconocerla y manejarla de manera precoz para evitar complicaciones.

REFERENCIAS BIBLIOGRÁFICAS

1. Varga J. Systemic Sclerosis (Scleroderma) and Related Disorders. In: Jameson JL, Fauci AS, Kasper DL, Hauser SL, Longo DL, Loscalzo J, editors. *Harrison's Principles of Internal Medicine*, 20e. New York, NY: McGraw-Hill Education; 2018.
2. Fett N, Werth VP. Update on morphea: part I. Epidemiology, clinical presentation, and pathogenesis. *Journal of the American Academy of Dermatology*. 2011;64(2):217-28.
3. Hassan M, Nudemberg B. Consenso sobre esclerodermia Actualización. *Sociedad Argentina de Dermatología*. 2015.
4. Florez-Pollack S, Kunzler E, Jacobe HT. Morphea: Current concepts. *Clinics in dermatology*. 2018;36(4):475-86.
5. Peterson LS, Nelson AM, Su W, Mason T, O'Fallon WM, Gabriel SE. The epidemiology of morphea (localized scleroderma) in Olmsted County 1960-1993. *The Journal of rheumatology*. 1997;24(1):73-80.
6. LeBlond RF, Brown DD, Suneja M, Szot JF. *The Skin and Nails. DeGowin's Diagnostic Examination*, 10e. New York, NY: McGraw-Hill Education; 2015.
7. Careta MF, Romiti R. Localized scleroderma: clinical spectrum and therapeutic update. *Anais brasileiros de dermatologia*. 2015;90(1):62-73.
8. Laxer, Ronald Ma; Zulian, Francescob Localized scleroderma, *Current Opinion in Rheumatology*: November 2006 - Volume 18 - Issue 6 - p 606-613 doi: 10.1097/01.bor.0000245727.40630.c3
9. Mayeaux JEJ, Usatine RP. Scleroderma and Morphea. In: Usatine RP, Smith MA, Mayeaux JEJ, Chumley HS, editors. *The Color Atlas and Synopsis of Family Medicine*, 3e. New York, NY: McGraw-Hill Education; 2019.
10. Lauesen S, Daugaard-Jensen J, Lauridsen E, Kjær I. Localised scleroderma en coup de sabre affecting the skin, dentition and bone tissue within craniofacial neural crest fields. *Clinical and radiographic study of six patients. European Archives of Paediatric Dentistry*. 2019:1-12.
11. Graham PM, Gupta N, Altman DA. En coup de sabre. *Cutis*. 2019;103(1):34-6.
12. Sanchez, M. Marsán, V., Macías, C., García, Alina., Valcárcel, J., del Valle, L., Socarrás, F and Arce, A., 2013. Atrofia hemifacial progresiva o Síndrome Parry Romberg asociado a inmunodeficiencia. *Revista Cubana de Hematología, Inmunología y Hemoterapia*, 29(3), 289-297.
13. Dharamsi JW, Victor S, Aguwa N, Ahn C, Arnett F, Mayes MD, et al. Morphea in adults and children cohort III: nested case-control study—the clinical significance of autoantibodies in morphea. *JAMA dermatology*. 2013;149(10):1159-65.
14. Arkachaisri T, Fertig N, Pino S, MEDSGER TA. Serum autoantibodies and their clinical associations in patients with childhood-and adult-onset linear scleroderma. A single-center study. *The Journal of rheumatology*. 2008;35(12):2439-44.
15. Wortsman, X., Wortsman, J., Sazunic, I. and Carreño, L., 2011. Activity assessment in morphea using color Doppler ultrasound. *Journal of the American Academy of Dermatology*, 65(5), pp.942-948.
16. Leroux M, Bergero A. Esclerodermia localizada. *Diagnósticos diferenciales. Rev argent dermatol*. 2011;92(3).
17. Mertens JS, Seyger MM, Thurlings RM, Radstake TR, de Jong EM. Morphea and eosinophilic fasciitis: an update. *American journal of clinical dermatology*. 2017;18(4):491-512.
18. Hawk A, English J. Localized and systemic scleroderma. *Seminars in Cutaneous Medicine and Surgery*. 2001;20(1):27-37.
19. Schanz S, Fierlbeck G, Ulmer A, Schmalzing M, Kümmerle-Deschner J, Claussen CD, et al. Localized scleroderma: MR findings and clinical features. *Radiology*. 2011;260(3):817-24.
20. Kroft EB, Groeneveld TJ, Seyger MM, Jong EM. Efficacy of topical tacrolimus 0.1% in active plaque morphea. *American journal of clinical dermatology*. 2009;10(3):181-7.
21. Cunningham BB, Landells ID, Langman C, Sailer DE, Paller AS. Topical calcipotriene for morphea/linear scleroderma. *Journal of the American Academy of Dermatology*. 1998;39(2):211-5.

Agradecimientos

Agradecemos la valiosa y generosa colaboración de la Dra. Ximena Worstmann en la obtención e interpretación de las imágenes ecográficas y del Dr. Miguel A. Villaseca en la evaluación y comentario de la histopatología.